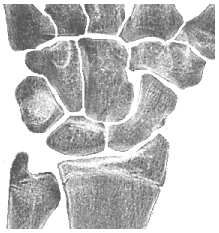

Dr. Paul Preisser
https://handchirurgie.org

Der handgelenksnahe Speichenbruch ("**Distale Radiusfraktur**")

Die handgelenksnahe Speiche bildet die Gelenkpfanne zur Handwurzel. Ihr Bruch stellt einen der häufigsten Knochenbrüche dar. Ursache ist meist ein Sturz auf die ausgestreckte Hand.

Das körperferne Speichenende (links blau eingefärbt) bildet die Gelenkfläche zu den ersten Handwurzelknochen und den wesentlichen Teil des Handgelenks. Zusammen mit dem Ellenkopf (links grün dargestellt) bildet es zudem die Gelenkflächen des Ellen-Speichengelenks. Das Handgelenk ermöglicht das Heben und Senken sowie die seitliche Abkippung der Hand. Das Gelenk zwischen Speiche und Elle („Distales Radioulnargelenk“) ermöglicht die Drehung im Unterarm.

Der Bruch der handgelenksnahen Speiche ist eine der häufigsten Knochenbrüche überhaupt. Zu einer solchen Fraktur kommt es bei einem Sturz auf die ausgestreckte Hand. Typischerweise kommt es dabei neben einer Verschiebung der Bruchstücke zu einem Zusammenschieben ("Einstauchung") der Fragmente. Bei älteren Menschen spielt eine manifeste Osteoporose einen ursächlichen Faktor.

Je nach Schwere des Traumas kann es zu einfachen und komplizierten Bruchformen kommen. Möglich sind einfache Haarrisse ohne Verschiebung der Knochenfragmente. Bei einem stärkeren Trauma sind komplizierte Bruchformen mit der Ausbildung mehrerer Bruchfragmente und deren Verschiebung möglich.

Grundsätzlich unterscheidet man Brüche außerhalb des Handgelenkes und des Ellen-Speichengelenks von solchen, die direkt in das Gelenk hinein verlaufen und zur direkten Beschädigung der Gelenkflächen des Handgelenks und des Ellen-Speichengelenks („Radioulnargelenk“) führen.
Zuletzt ist eine Schädigung der Bänder und Kapselstrukturen möglich. Hierzu gehört eine zwischen Ellenkopf und Handwurzel befindliche Knorpelscheibe ("Diskus triangularis"). Auch kann es zur Beschädigung des Bandes zwischen dem ersten und zweiten Handwurzelknochen (Kahnbein und Mondbein, "SL-Band") kommen.
Neu aufgetretene Gefühlsstörungen an den Fingern können Folge eines begleitenden sogenannten Karpaltunnelsyndroms ("KTS") sein. Dieses kann durch die Fraktur ausgelöst werden oder ein vorbestehendes Karpaltunnelsyndrom wird verschlechtert.

Der Bruch der körperfernen Speiche tritt in den meisten Fällen im höheren Lebensalter auf. Teilursache hierfür ist eine vorbestehende Osteoporose. Ist es zu einem Speichenbruch gekommen, sollte man nach dessen Abheilung eine Untersuchung der Knochendichte vornehmen.

Häufig kann ein Speichenbruch schon äußerlich an einer Formveränderung des Handgelenks („Bajonettstellung“) erkannt werden: Die Handwurzel ist gegenüber dem Unterarm zur Streckseite hin verschoben. Die **Diagnose** eines Speichenbruchs wird in den meisten Fällen durch eine einfache Röntgenuntersuchung gestellt. Bei komplizierten Brüchen ist eine Computertomografie hilfreich, um eine Fehlstellung der Gelenkfläche sicher beurteilen zu können.

Ein Speichenbruch hat eine sehr gute Heilungstendenz, auch bei komplizierten Bruchformen. Auch ohne operative Maßnahmen kommt es fast immer knöchernen Verheilung der Fragmente. Entscheidend für die Funktion der Hand jedoch nicht nur die knöcherne Ausheilung, sondern die Stellung der Fragmente, in der die Fraktur zur Ausheilung kommt. Ist durch den Knochenbruch eine Fehlstellung eingetreten und wurde diese durch die Erstbehandlung nicht korrigiert, kommt es zu einer Ausheilung in Fehlstellung. Je nach Art und Ausprägung der Fehlstellung ist nach der knöchernen Heilung eine Funktionseinschränkung wahrscheinlich. Je nach Art der vorliegenden Fehlstellung betrifft diese sowohl die Beweglichkeit des Handgelenkes als auch die Unterarmdrehfähigkeit.

Ist es zu einer Fehlstellung im Gelenk selbst mit einer Verschiebung von Gelenkfragmenten gekommen, so entwickelt sich in den Jahren nach der Fraktur allmählich eine zunehmende Knorpelschädigung und Deformierung die man als **Arthrose** bezeichnet. Dieser Vorgang kann sehr unterschiedlich schnell verlaufen und ist stark vom Grad der Verschiebung abhängig.

Ziel der Behandlung der Radiusfraktur ist die Wiederherstellung der Funktion des Handgelenks. Eine Fehlstellung geringer Ausprägung führt in der Regel nicht zu wesentlichen Einschränkungen. Das Eintreten einer gravierenden Fehlstellung soll durch die Behandlung verhindert werden.
Die Art der durchzuführenden Behandlung ist dabei sehr stark vom vorliegenden Bruchtyp abhängig. Sind die Fragmente unverschoben, ist eine einfache Immobilisierung in einer Schienenanordnung oder einem Gipsverband ausreichend. Sind die Fragmente verschoben, kann es möglich sein, die Verschiebung durch ein geschlossenes Manöver („Reposition“) zu beseitigen. Ist dies durch ein geschlossenes Manöver nicht möglich, ist eine operative Öffnung des Bruches und Stabilisierung mit Metall notwendig.

1. Die nichtoperative ("**konservative") Behandlung**
Diese besteht in einer Ruhigstellung des Handgelenks in einem Gips- oder Kunststoffverband. Bei einfachen Brüchen ist diese Behandlung ausreichend. Verschobene Brüche müssen vorher eingerichtet ("reponiert") werden. Dies wird im Röntgenbild kontrolliert. Ist das Ergebnis stabil, kann die Behandlung in einer Schiene oder einem Gipsverband weitergeführt werden. Häufige Röntgenkontrollen sind im Allgemeinen notwendig. Kommt es doch im Verlauf wieder zu einer Fragmentverschiebung, kann ein operativer Eingriff notwendig werden.

2. Die **operative Behandlung** (Osteosynthese)

Wenn eine zufriedenstellende Wiedereinrichtung der Fraktur und ausreichende Stabilisierung durch ein äußeres Manöver nicht gelingt, ist ein operativer Eingriff meist die bessere Lösung. Immer hängt es davon ab, wie ausgeprägt die Verschiebung ist und welcher Art der Fehlstellung vorliegt. Eine geringe Fehlstellung kann durchaus auch konservativ behandelt werden. Insbesondere eine Verschiebung von Gelenkfragmenten erfordert häufig ein primär operatives Vorgehen.
Bei der Operation wird die Fraktur geöffnet und unter Sicht des Auges und Kontrolle durch Röntgenaufnahmen eingerichtet („reponiert“). Die Stabilisierung erfolgt dann durch einen metallischen Kraftträger. Am häufigsten verwendet werden dabei kleine Titanplatten, die mit Schrauben am Knochen befestigt werden. Die Schrauben verbinden sich dabei starr mit der verwendeten Platte („winkelstabil“).
Selten wird auch eine Stabilisierung mit anderen Verfahren durchgeführt. Zu erwähnen ist die Verwendung von kleinen Metallstiften („Kirschnerdrähte“) oder einer äußeren Klammer („Fixateur externe“).
Auch nach unkomplizierter knöcherner Heilung dauert es lange, bis die Funktion der Hand wiederhergestellt ist. Abhängig ist dies von der Schwere der Verletzung und der eingetretenen Gewebeschädigung. In der Regel dauert die Nachbehandlung über 3-4 Monate. Nicht selten bleibt eine wenn auch geringe Einschränkung der Unterarmdrehfähigkeit oder der Handgelenksbeweglichkeit zurück.

Mögliche Heilungskomplikationen
Vor allem nach konservativer Behandlung kann es trotz anfangs guter Stellung der Frakturfragmente im weiteren Verlauf zu einer neuerlichen Verschiebung und damit zu einer Verheilung in Fehlstellung kommen.
Der Riss der langen Daumenstrecksehne tritt selten als typische Komplikation der konservativen Therapie und auch einmal als Komplikation überstehender Osteosyntheseschrauben auf. Der -sehr seltene- Riss der Daumenbeugesehne ist eine mögliche Folge der Osteosynthese mit einer beugeseitig angelegten Platte. Dies kann durch die Plattenentfernung nach abgeschlossener Heilung verhindert werden.
In sehr seltenen Fällen kann sich - sowohl nach operativer als auch nach konservativer Behandlung - eine starke Schwellung verbunden mit Schmerzen, einer glänzenden Haut mit bläulicher ("livider") Verfärbung sowie einer vermehrten Schweißneigung auftreten- Hinzu kommen typische Veränderungen im Röntgenbild entwickeln. Man spricht hier von einer **Dystrophie** der Han**d** (sogenannter Morbus Sudeck, „complex regional pain syndrome“, “CRPS“).

Empfehlung
Gering verschobene Speichenbrüche können konservativ behandelt werden. Eine Operation bessert nicht das zu erwartende Ergebnis und birgt unnötige Risiken. Auch ist der Heilungsverlauf nicht beschleunigt.
Reicht der Bruch in das Gelenk und besteht eine Fehlstellung der Gelenkfläche, ist eine operative Korrektur sinnvoll. Auch eine starke Verkippung des Gelenkanteils (besonders die eher seltenere Verschiebung zur Beugeseite), und eine Verschiebung innerhalb der Gelenkflächen der Speiche sind Argumente zur operativen Behandlung. Auch ein Taubheitsgefühl an den Fingerspitzen spricht für operative Therapie.

Anhang 1: Osteosynthese des Speichenbruchs

Ist ein Speichenbruch stark verschoben und ist das Handgelenk oder das Gelenk zwischen Elle und Speiche betroffen, kann die Fehlstellung operativ korrigiert werden. Die Fragmente werden mit einer oder bei komplizierten Brüchen mit mehreren kleinen Metallplättchen fixiert.

Operationsprinzip

Der gebrochene Anteil der Speiche wird über einen Hautschnitt geöffnet. Die Fragmente werden eingerichtet (reponiert). Zur Fixierung werden kleine Titanplatten verwendet. Besteht eine komplizierte Fraktursituation, können zusätzliche Kraftträger wie zusätzliche Metallplättchen, kleine Schrauben oder Metallstifte angebracht sein.

Vor der Operation

Über das Verhalten vor der Operation wurde mit dem Anästhesisten gesprochen, im Besonderen über Medikamente und Essen und Trinken am OP-Tag. Hautveränderungen im OP-Bereich und am zu operierenden Arm sollten dem Operateur bekannt sein.

Der Operateur muss wissen, ob Missempfindungen (Kribbeln, „Ameisenlaufen“) an den Fingerspitzen erinnerlich sind, entweder vor der Verletzung oder auch vor der Operation. Es könnte Ausdruck eines Karpaltunnelsyndroms sein. Es würde zusätzliche Maßnahmen im Rahmen des Eingriffs erfordern.

Bruch der handgelenksnahen Speiche an typischer Stelle; rechts versorgt mit einer Titanplatte

Betäubung

Für die Operation ist eine vollständige Betäubung des Armes bis zur Schulter erforderlich. Grund hierfür ist neben dem Eingriff selbst die Notwendigkeit der Verwendung der Blutsperre oder Blutleere. Auch ist zur Reposition der Fraktur eine Muskelentspannung vonnöten. Erreicht wird dies mit einer Armbetäubung oder einer Vollnarkose.

Bei der Armbetäubung („Plexusanästhesie“) wird das Narkosemittel in die Achsel in die Nähe der Armnerven eingespritzt. Man kann wach bleiben; die Risiken einer Vollnarkose werden vermieden. Eine solche „Plexusbetäubung“ kann mit einem Schlaf- oder Beruhigungsmittel (z. B. „Propofol“) kombiniert werden, ohne dass dies mit einer vollständigen Narkose gleichkommt. Die Wirkungsdauer einer Armbetäubung ist stark vom verwendeten Mittel abhängig und kann bis zu 12 Stunden anhalten.

Blutleere
Zur Operation ist eine Blutfreiheit erforderlich. Hierzu wird der Arm mit einer Binde gewickelt und am Oberarm eine Stauungsmanschette angelegt. Der Druck bleibt bis zum Wundverschluss bestehen. Eine solche Blutleere kann für mindestens zwei Stunden aufrechterhalten werden, ohne Schäden im Gewebe zu verursachen. Dies wird akribisch kontrolliert. Bei länger dauernder Operation wird die Manschette nach 2 Stunden geöffnet. Schäden im Gewebe durch die Blutleere sind damit nicht zu befürchten.

Eingriff
Der Hautschnitt liegt über der tastbaren Sehne am beugeseitigen Unterarm vor dem Handgelenk. Die Gewebeschichten unter der Haut werden getrennt, über der Speiche gelegene Muskulatur von dieser abgeschoben. Das Einrichten der Fragmente erfolgt über direkte Manipulation. Das Ergebnis wird provisorisch, meist mit Metallstäben (Kirschner-Drähte“) fixiert. Vor der definitiven Stabilisierung wird eine Röntgenkontrolle noch im OP durchgeführt. Ist die Fragmentstellung noch nicht zufriedenstellend, sind jetzt noch Korrekturen möglich.
In den meisten Fällen wird dann die Fraktur mit einer kleinen vorgebogenen Metallplatte von der Beugeseite aus fixiert. Bei modernen Implantaten ist der Winkel der Schrauben zur Platte starr und ändert sich nach deren Eindrehen nicht mehr („winkelstabil“). In manchen Fällen ist eine ausreichende Stabilisierung mit einer einzigen Platte jedoch nicht ausreichend. Man muss dann die Haut an anderer Stelle (meist an der Streckseite) öffnen und eine zweite, gegebenenfalls auch dritte Metallplatte zur Stabilisierung anwenden. Immer wird eine abschließende Röntgenkontrolle in mehreren Ebenen durchgeführt.
Stimmt alles, wird die Blutleere geöffnet und kleinere Blutungen werden gestillt. In der Regel wird eine Drainage eingelegt, die mit einem Unterdruckgefäß verbunden wird („Redon-Drainage“). Sie nimmt das Sickerblut auf, das sich in den nächsten Stunden in der Operationswunde bildet. Nach der Operation werden ein Verband und eine Schiene angelegt.

Nach der Operation
Die Regel ist eine Übernachtung im Krankenhaus am Operationstag. Der Arm wird auf einem Kissen gelagert. Regelhaft kommt es zu einer gewissen Schwellung im Wundgebiet am Unterarm. Es kann notwendig sein, am Abend den Verband zu lockern Es werden ausreichend Schmerzmittel verabreicht. Gibt es ein Problem, kann man im Krankenhaus darauf reagieren. Sind sie zu Hause, sollte Kontakt zum Operateur aufgenommen werden. Am Folgetag noch im Krankenhaus wird der Verband gewechselt. Die Drainage wird gezogen, die Schiene wieder angelegt. Typischerweise kann man das Krankenhaus dann verlassen.
Nach 10 Tagen werden die Fäden gezogen. Wie es weitergeht, hängt vom Frakturtyp und der Stabilität der Osteosynthese ab. Ist die Fraktur mit der erfolgten Versorgung „übungsstabil“ kann die Schiene abgenommen und das Handgelenk selbst bewegt werden. Je nach Stabilitätsgrad ist kann es sein, dass eine längere Schienenruhigstellung nötig ist. Dies legt der Operateur im Einzelfall fest und gibt die Nachbehandlung vor.

Übungen
Am Anfang besteht immer eine Bewegungseinschränkung. Betroffen hiervon sind die Drehung des Unterarms und die Bewegung des Handgelenks. Bei schwerer Schwellung und bei

Heilungskomplikationen können auch Daumen und Finger betroffen sein. Ganz allmählich kommt die ursprüngliche Beweglichkeit zurück, unterstützt durch das aktive Übungsprogramm.
Zur Wiederherstellung der Beweglichkeit kann eine Übungsbehandlung hilfreich sein. Wann damit begonnen wird und mit welcher Intensität sie durchgeführt werden kann, ist fraktur- und versorgungsabhängig und wird vom Operateur festgelegt. Grundsätzlich gilt, dass am Anfang aktiv (man bewegt selbst) und erst nach erfolgter Knochenbruchheilung passiv (man drückt von außen) bewegt wird.
Die eigentliche Knochenheilung ist nach ca. 3 Monaten abgeschlossen. Der Verlauf hinsichtlich der Funktion kann sehr unterschiedlich sein. In günstiger Situation kann man nach dem Ziehen der Fäden mit der Bewegung anfangen. bei komplizierter Fraktur ist doch die Stabilität der Versorgung geringer; eine längere Schonung ist notwendig.

Risiken und Komplikationen

Allgemeine Operationsrisiken wir eine gravierende Wundheilungsstörung oder Infektion sind wie bei anderen Handoperationen selten.

Die Operation ist ein technischer Vorgang mit technischem Komplikationsmöglichkeiten. Nicht immer gelingt es, die Fragmente exakt einzurichten und stabil zu fixieren. Auch kann es im Heilverlauf zu einer Lockerung des Materials und Veränderung der Fragmentstellung kommen.

Der Karpaltunnel befindet sich in unmittelbarer Nähe. Ein so genanntes Karpaltunnelsyndrom kann durch die fraktur- und auch operationsbedingt eingetretene Schwellung entstehen. Ein Taubheitsgefühl an den Fingern kann die Folge sein und erfordert dann weitere Maßnahmen.

Aussichten

In den meisten Fällen wird die Form der frakturierten Speiche rekonstruiert und die Funktion wiederhergestellt. Ein Fragmentverschiebung kann zurückbleiben, trotz Röntgenkontrollen während des Eingriffs. Dies hängt sehr stark mit der Art der Fraktur zusammen und kann nicht immer vollständig vermieden werden.

Auch können Sehnenschäden durch das Material selbst eintreten, häufiger bei nicht optimaler Materiallage, auch bei technisch perfekt abgelaufener Operation. Diese entwickeln sich in den Monaten nach dem Eingriff; eine Materialentfernung kann dieses Risiko vermeiden.

Anhang: FAQ - Häufig gestellt Fragen zur Radiusfraktur (Speichenbruch)

1. Ich bin auf die Hand gestürzt, das Handgelenk ist geschwollen - was soll ich tun?
Ohne eine ärztliche Untersuchung ist nicht zu entscheiden, ob es nur um eine Verstauchung, einen Knochenbruch oder einen Bänderriss handelt.
Sie müssen zum Arzt!

2. Ich habe Symptome eines Speichenbruchs - was könnte es außerdem noch sein?
Auch Brüche der Handwurzelknochen und bestimmte Bänderrisse können zu starken Schmerzen und Schwellung am Handgelenk führen. Es kann eine Kombination verschiedener Verletzungen vorliegen. Ohne eine Röntgenuntersuchung ist dies nicht zu unterscheiden!

3. *Welche Untersuchungen sind notwendig, damit die Diagnose gestellt werden kann?*
Am Anfang steht die körperliche Untersuchung durch den Arzt und eine Röntgenuntersuchung des verletzten Handgelenks. In vielen Fällen kann die Diagnose jetzt bereits eindeutig gestellt werden. Ist damit keine eindeutige Klärung möglich, sind weitere Untersuchungen angezeigt. In erster Linie gehören dazu die Kernspintomografie (MRT) oder die Computertomografie (CT).

4. Kann eine Radiusfraktur konservativ, das heißt ohne Operation behandelt werden?
Die Heilungstendenz eines Speichenbruchs ist ausgesprochen gut. Die Heilung dauert auch nicht länger als nach einer operativen Behandlung.
Ob es sinnvoll ist konservativ zu behandeln hängt davon ab ob nach dem Bruch eine Fehlstellung bestanden hat und ob diese geschlossen wieder eingerichtet werden konnte.
Kann die Fehlstellung durch ein geschlossenes Manöver nicht beseitigt werden und ist diese in funktioneller Hinsicht gravierend, ist meist eine Operation die bessere Lösung.

5. In welchen Fällen soll operiert werden?
Liegt eine erhebliche Fehlstellung vor, und kann diese durch eine geschlossene Einrichtung („Reposition“) des Bruchs nicht beseitigt werden, so soll diese durch eine operative Stabilisierung korrigiert werden. Eine solche erhebliche Fehlstellung liegt dann vor, wenn Unregelmäßigkeiten der Gelenkfläche bestehen, wenn oder der Bruch in der Längsachse stark abgeknickt ist oder eine Längendifferenz zwischen Elle und Speiche durch den Bruch eingetreten ist.
Auch manche Begleitverletzungen können ein Grund zur operativen Behandlung sein. Hierzu gehören Brüche der Handwurzelknochen oder eine Nervendruckschädigung im Karpaltunnel.

6. Wie dringlich ist der Eingriff?
Sehr starke Verschiebungen der Fragmente, die geschlossen nicht beseitigt werden können, eine Hautverletzung über der Fraktur oder eine Gefühlsstörung an den Fingern erfordern eine unmittelbare Versorgung zeitnah in den ersten Stunden nach der Verletzung.
Bei allen anderen Bruchformen ist eine solche Notoperation nicht erforderlich. Beim Vorliegen einer starken Schwellung kann es sinnvoll sein, mit der Operation einige Tage bis zu deren Rückbildung abzuwarten. In technischer Sicht ist der Eingriff schwieriger, wenn zu lange gewartet wird, sodass die Operation nicht ohne Not hinausgeschoben werden soll.

7. Was passiert, wenn nicht operiert wird?
Der Bruch verheilt bestenfalls in der Stellung, in der das Handgelenk immobilisiert wurde.
Wurde dieser vor der Immobilisierung eingerichtet („reponiert“), kann sich die anfängliche Fehlstellung trotz eines Gips- oder Schienenverbands in den ersten Wochen bis zur Abheilung ganz allmählich wiedereinstellen. Das Risiko ist umso größer, je komplizierter die Fraktur war, je ausgeprägter die

Fehlstellung vor der Einrichtung war und je ausgeprägter eine eventuell vorhandene Osteoporose vor dem Unfallereignis bereits ausgebildet war.
Nach Abheilung bleiben Beschwerden unterschiedlicher Art und Intensität zurück, abhängig vom Frakturtyp und der Ausprägung der Fehlstellung. Manche Frakturformen und Fehlstellungen führen zur einschränkten Drehfähigkeit des Unterarms; bei anderen kommt es zu einer schmerzhaften Arthrose des Handgelenks.

8. Gibt es Gründe gegen eine Operation?
Jeder Eingriff hat Risiken.
Diese unterscheiden sich hinsichtlich des vorliegenden Frakturtyps und des gewählten Verfahrens. Hierzu gehören Störungen der Wundheilung, in seltenen Fällen auch eine Beschädigung von Sehnen oder Nerven im Rahmen des Operationsvorgangs oder durch das einliegende Material.
Auch kann das angestrebte Operationsziel nicht in jedem Fall sicher realisiert werden.

9. Was muss ich am Tag der Operation beachten?
Sollte sich an der Hand etwas geändert haben, sind Gefühlstörungen an den Fingern aufgetreten oder Veränderungen an der Haut, sprechen Sie mit Ihrem Arzt vor dem Eingriff darüber.

10. Was passiert nach der Operation?
Im Regelfall findet der Eingriff im Rahmen eines kurzen stationären Aufenthaltes im Krankenhaus statt. Der Arm ist verbunden, mit einer Schiene immobilisiert und auf einem Kissen gelagert.

11. Welche Komplikationen können auftreten?
Unmittelbar nach der Operation kann es zu einer Störung der Heilung kommen. Hierzu gehören starke Schwellungszustände, die Ausbildung eines Blutergusses („Hämatom“) oder auch eine schwellungsbedingte Nervenfunktionsstörung.
Auch nach einer Operation kann es in bestimmten Fällen zu einer Verschiebung der Bruchfragmente kommen, sei es aufgrund vorzeitiger Belastung oder auch aufgrund einer eventuellen Osteoporose.
Eine seltene, aber gravierende Komplikation ist die Entwicklung eines Dystrophiesyndroms („Sudeck‘sche Erkrankung“, „CRPS“). Es handelt sich um eine schmerzhafte Schwellung der gesamten Hand mit Funktionseinschränkung von Handgelenk und Fingern. Eine solche Dystrophie kann sowohl nach konservativer als auch nach operativer Behandlung gleichermaßen auftreten.
Speichenbrüche bei Kindern im Wachstumsalter führen in den meisten Fällen zu einer vollständigen Heilung. Allerdings sind bei bestimmten Bruchformen bei Kindern wachstumsbedingte Fehlstellungen möglich, die sich erst ganz allmählich mit dem weiteren Längenwachstum einstellen. Turnusmäßige Kontrollen sollten durchgeführt werden.

12. Wie ist die Nachbehandlung?
Dies hängt davon ab, welche Stabilität durch die operative Versorgung erzielt wurde. Im Normalfall ist diese als „übungsstabil“ anzusehen. Dies bedeutet, dass das Handgelenk ohne Belastung bewegt werden kann. Verrichtungen des täglichen Alltags sollten möglich sein. Das Anheben schwerer Gegenstände oder Abstützen mit der operierten Hand müssen vermieden werden.
Verschiedene Faktoren sind für die Stabilität bestimmend. hierzu gehören der Frakturtyp, Art der operativen Stabilisierung und auch die vorhandenen Knochendichte.

Im Verlauf der Frakturheilung sind dann weitere Maßnahmen hilfreich - dazu gehören eine krankengymnastische Übungsbehandlung, eine Behandlung eventueller Schwellungszustände durch Lymphdrainage oder auch eine Ergotherapie zum Kraftaufbau und Funktionstraining.

13. Wann kann ich wieder arbeiten oder Sport treiben?
Es hängt von Ihrer Tätigkeit ab und vom Heilungsverlauf der Fraktur. Bewegung ohne Belastung ist in den meisten Fällen nach 4-6 Wochen möglich; nach erfolgreicher Operation tendenziell etwas früher. Die knöcherne Heilung ist nach 2-3 Monaten erfolgt, unabhängig davon, ob operiert wurde. Starke körperliche Belastung ist frühestens nach dieser Zeit möglich. Büroarbeit kann eventuell früher aufgenommen werden.

14. Gibt es eine vollständige Heilung?
Wenig verschobene Brüche ohne Beschädigung der Gelenkflächen können zu einer vollständigen Heilung führen. Auch stärker verschobene Brüche, die erfolgreich reponiert oder operiert werden, können funktionell vollständig heilen. Typisch ist jedoch eine gewisse Bewegungseinschränkung, die abhängig ist vom Typ der vorliegenden Fraktur und dem erzielten Behandlungsergebnis.

15. Mit welchen Dauerfolgen muss ich rechnen?
Auch dies hängt stark vom Frakturtyp und dem erzielten Behandlungsergebnis ab. Zu den möglichen Dauerfolgen gehören eine Einschränkung der Unterarmdrehfähigkeit, eine eingeschränkte Beweglichkeit des Handgelenks oder auch Schmerzen bei Bewegung und Belastung.

16. Nach meinem Speichenbruch sind Funktionsstörungen verblieben. Kann dies noch gebessert werden?
Ist die Fraktur in einer Fehlstellung verheilt, kann diese in vielen Fällen durch einen operativen Eingriff korrigiert werden. Hierbei werden die fehlverheilten Frakturfragmente wieder getrennt und in korrekter Position meist mit einer Platte stabilisiert.
Der Eingriff ist aufwendiger als die Operation bei frischem Speichenbruch, das Ergebnis weniger sicher vorherzusagen.
Ob und wann eine solche Korrektur durchgeführt werden soll, ist individuell unterschiedlich. Grundsätzlich sollte diese in den ersten Monaten nach der Verletzung erfolgen und nicht unnötig hinausgezögert werden.

17. Muss die Platte entfernt werden?
Wurde zur operativen Stabilisierung eine Platte verwendet, kann diese in seltenen Fällen zur Beschädigung vom Sehnen im Bereich des Handgelenks führen, auch bei perfektem Operationsergebnis und idealer Plattenlage. Im schlimmsten Fall kommt es zum Riss einer Sehne, wobei die Beuge- und Strecksehnen des Daumens am stärksten gefährdet sind. Auch wenn diese Komplikation insgesamt sehr selten ist, empfehle ich die verwendete Platte aus Sicherheitsgründen nach ca. 6 Monaten zu entfernen.