Dr. Paul Preisser
https://handchirurgie.org

Der fehlverheilte Speichenbruch

Bei einem handgelenksnahen Speichenbruch kann es zu einer erheblichen Verschiebung der Bruchenden kommen. Häufigste Form der Fehlstellung ist die zur Streckseite hin gerichtete Abkippung des Gelenkanteils und damit der Hand gegenüber dem Unterarm. Bedingt ist dies dadurch, dass die streckseitigen Bruchenden ineinandergeschoben werden. Zusätzlich oder alternativ kann jedoch auch zu einer beugeseitigen Verkippung oder auch zu einer Fehlstellung innerhalb der Gelenkfläche kommen.

Links: normales Handgelenk, oben von vorne, unten seitlich abgebildet. In der Mitte nach fehlverheiltem Speichenbruch und rechts jeweils nach Korrektur.

Bei der Erstbehandlung wird eine Fehlstellung nach Möglichkeit beseitigt. Dies geschieht durch eine Einrichtung des Bruches (Reposition) und Gipsruhigstellung oder auch durch eine operative Fixierung. Wird die primäre Fehlstellung bei der Erstbehandlung nicht beseitigt, bleibt sie nach der Ausheilung bestehen. Möglich ist auch, dass eine anfangs gut eingerichtete Fraktur im Gipsverband allmählich wieder in die ursprüngliche Fehlstellung gerät. Nach einer operativen Behandlung mit stabiler Osteosynthese ist die Entwicklung einer solchen sekundären Fehlstellung eher selten

Links ein unverletztes Handgelenk. Rechts eine geringe Fehlstellung nach Speichenbruch, die zu einer relativen Überlänge der Elle geführt hat.

Die typische Fehlstellung nach einem Speichenbruch ist die Verkippung der Gelenkfläche zum Handgelenk zur Streckseite hin. Die Einstauchung der Fragmente bewirkt eine relative Verkürzung der Speiche gegenüber der Elle. Reichte die Fraktur in die Gelenkfläche der Speiche hinein, kann dies eine Unebenheit der Gelenkfläche zur Folge haben.
Eine starke streckseitige **Verkippung der Speiche** führt primär zu einer Verminderung der Beugefähigkeit des Handgelenks. Zusätzlich resultiert eine Mehrbelastung der Knorpelfläche an der Streckseite. Im Laufe der Jahre nach der Ausheilung entsteht durch diese Fehlbelastung der streckseitigen Anteile der Speichengelenkfläche ein vorzeitiger Verschleiß der Knorpelflächen (Arthrose).
Eine relative Überlänge der Elle durch **Verkürzung der Speiche** beeinflusst die Unterarmdrehung, die im Gelenk zwischen Elle und Speiche stattfindet. Häufig sind Beschwerden an der Außenseite des Handgelenkes in Höhe des Ellenkopfs, insbesondere bei Drehbewegungen. Mit der Zeit kann es zu einer Schädigung des hier befindlichen Knorpels (Diskus triangularis) kommen. Eine Fehlstellung innerhalb des Gelenkes mit Verschiebung von Gelenkflächenanteilen gegeneinander hat einen fortschreitenden Knorpelabbau (Arthrose) zur Folge.

Behandlung

Wird eine relevante Fehlstellung festgestellt, die zu einer funktionellen Beeinträchtigung oder Beschwerden führt, kann eine operative Korrektur der Fehlstellung angestrebt werden. Hinsichtlich der Arthroseentwicklung sollte diese nicht zu spät und nach Möglichkeit im ersten Jahr nach der Verletzung durchgeführt werden. Die Art der Korrektur und der Zeitpunkt sind individuell von der Fraktursituation abhängig. Grundsätzlich gilt: Sowohl die frakturbedingte Fehlstellung als auch eine Funktionseinschränkung können bei einem früheren Eingriff besser korrigiert werden.
Liegt das Problem bei der relativen Überlänge der Elle und ist keine relevante Fehlstellung der Speiche vorhanden, ist die Verkürzung der Elle die einfachere Lösung. Besteht gleichzeitig eine Fehlstellung der Speiche, meist in Form einer Verkippung, ist eine Stellungskorrektur unter Verlängerung der Speiche notwendig.

Bei der **Verkürzung der Elle** wird eine schmale Knochenscheibe herausgetrennt. Die Knochenflächen werden aufeinandergestellt und mit einer speziell hierfür entwickelten Platte fixiert.

Die **Korrektur der Speiche** besteht aus mehreren Schritten. Der Knochen wird im Bereich der ehemaligen Frakturzone getrennt und Fragmente werden auseinandergezogen. Die ursprüngliche Stellung wird hierdurch weitestgehend wiederhergestellt. Die durch die Verlängerung der Speiche resultierende Knochenlücke wird mit Knochengewebe von anderer Körperstelle gefüllt, vornehmlich vom vorderen Beckenkamm. Eine am Knochen angeschraubte Metallplatte sichert das Ergebnis bis zur knöchernen Heilung.
Besser als eine sekundäre Korrektur einer fehlverheilten Speiche ist in den meisten Fällen eine adäquate Erstbehandlung der Fraktur, bei der die Integrität und Form der Speiche wiederhergestellt wird. Eine spätere Korrektur nach Heilung in Fehlstellung ist immer der größere Eingriff, auch wenn mit der Verwendung moderner („winkelstabiler“) Osteosyntheseplatten die Größe des Eingriffes und die Menge der notwendigen Knochenübertragung stark reduziert werden konnte. Gleichwohl ist die Behandlungsdauer länger als nach einer operativen Behandlung einer frischen Fraktur. Eine Korrektur bleibt daher denjenigen Fällen vorbehalten, bei den ein optimales Ergebnis im Rahmen der Erstbehandlung nicht erzielt werden konnte. Ist dies jedoch eingetreten, sollte die Korrektur möglich frühzeitig durchgeführt werden, auch wenn zu diesem Zeitpunkt die primäre Heilung noch nicht abgeschlossen war.

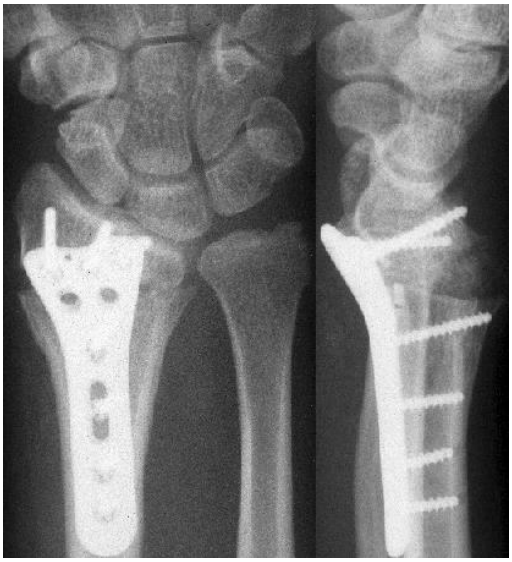

Empfehlung
Die Möglichkeit einer operativen Korrektur einer gravierenden Fehlstellung der Speiche nach einer Fraktur sollte frühzeitig abgeklärt und eventuell durchgeführt werden. Besteht die Fehlstellung über Jahre, sind die Aussichten unsicher.

Anhang 1: Korrektur eines fehlverheilten Speichenbruchs

Verheilt ein Speichenbruch in einer Fehlstellung, kann es zu Schmerzen und Bewegungseinschränkung kommen. Eine operative Korrektur kann die ursprüngliche Form der Speiche wieder nachbilden und Beschwerden lindern.

Operationsprinzip

Die nach einer Fraktur in Fehlstellung verheilte Speiche wird im Verlauf der ehemaligen Frakturlinie durchtrennt. Die Stellung wird gerichtet und mit einer kleinen Titanplatte fixiert. Durch den Bruch wurde die Speiche verkürzt. Bei der Korrektur muss die Speiche graduell verlängert werden. Der Zwischenraum zwischen den Fragmenten wird mit Knochengewebe aus dem Beckenkamm gefüllt.

Links ein normales Handgelenk im Röntgenbild; in der Mitte ein in Fehlstellung verheilter Bruch der Speiche, rechtes nach operativer Stellungskorrektur. Oben von vorne gesehen, unten im seitlichen Bild

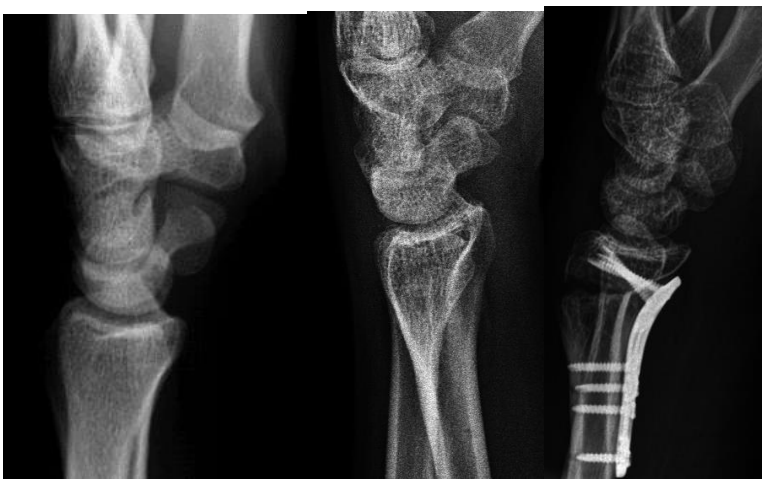

Links ein Handgelenk mit in Verkippung fehlverheiltem Speichenbruch in seitlicher Abbildung. Rechts der gleiche Patient nach Stellungskorrektur, Osteosynthese mit beugeseitiger („winkelstabiler“) Osteosyntheseplatte.

Vor der Operation
Über das Verhalten vor der Operation wurde mit dem Anästhesisten gesprochen, im Besonderen über Medikamente und Essen und Trinken am OP-Tag. Hautveränderungen im OP-Bereich und am zu operierenden Arm sollten dem Operateur bekannt sein.
Der Operateur muss wissen, ob Missempfindungen (Kribbeln, "Ameisenlaufen") an den Fingerspitzen erinnerlich sind. Es könnte Ausdruck eines Karpaltunnelsyndroms sein. Es würde zusätzliche Maßnahmen im Rahmen des Eingriffs erfordern.

Betäubung
Zur Füllung der Knochenlücke muss Knochengewebe vom Beckenkamm übertragen werden. Eine ausschließliche Armbetäubung („Plexusanästhesie“) ist hierfür nicht ausreichend. Eine Vollnarkose ist notwendig.

Eingriff
Der Hautschnitt liegt über der tastbaren Sehne am beugeseitigen Unterarm vor dem Handgelenk. Die Gewebeschichten unter der Haut werden getrennt. Der Verlauf der ehemaligen Fraktur und damit die Lage der vorgesehenen Korrektur wird im Knochen markiert und durch Röntgen kontrolliert. Der Knochen wird mit einer speziellen Säge durchtrennt. Die Fragmente können jetzt in Achse und Länge unter Ausgleich der Fehlstellung eingestellt werden. Mit einer kleinen Titanplatte wird deren Lage fixiert und stabilisiert. Das Ergebnis wird erneut in Röntgenbild überprüft. Stimmt alles, wird jetzt Knochengewebe vom Beckenkamm entnommen und in die Lücke zwischen den Knochenfragmenten eingelegt.
Die Blutleere wird geöffnet und kleinere Blutungen werden gestillt. In der Regel wird eine Drainage eingelegt, die mit einem Unterdruckgefäß verbunden wird ("Redon-Drainage"). Sie nimmt das Sickerblut auf, das sich in den nächsten Stunden in der Operationswunde bildet. Nach der Operation werden ein Verband und eine Schiene angelegt.

Nach der Operation
Die Operation findet im Rahmen eines stationären Aufenthaltes im Krankenhaus statt. Der Arm wird auf einem Kissen gelagert. Regelhaft kommt es zu einer gewissen Schwellung am Unterarm. Es kann notwendig sein, am Abend wird der Verband zu lockern. Es werden ausreichend Schmerzmittel verabreicht. Gibt es ein Problem, kann man im Krankenhaus darauf reagieren. Am Folgetag wird der Verband im Krankenhaus gewechselt. Die Drainage wird gezogen, die Schiene wieder angelegt. Typischerweise kann man das Krankenhaus dann verlassen oder bleibt noch einen weiteren Tag. Nach 10 Tagen werden die Fäden gezogen. Wie es weitergeht, hängt vom Umfang der erfolgten Korrektur und der durchgeführten Knochentransplantation ab. Meist ist eine Schienenruhigstellung in der ersten Wochen nach dem Eingriff sinnvoll.
Daumen und Finger können von Anfang an bewegt werden. In den meisten Fällen gilt dies auch für die Unterarmdrehung. Die Mobilisierung des Handgelenks beginnt nach Abschluss der Schienenruhigstellung. Ganz allmählich kommt die ursprüngliche Beweglichkeit zurück, unterstützt durch das aktive Übungsprogramm.
Die Dauer der Knochenheilung ist ebenfalls vom Umfang der Korrektur und Knochentransplantation ab. Die Heilungszeit ist länger als nach einem frischen Knochenbruch und beträgt hier mindestens 3 Monate.

Risiken und Komplikationen

Allgemeine Operationsrisiken wie eine Infektion oder Nervenbeschädigung sind ein seltenes Ereignis. Der Eingriff selbst ist ein umfangreicher als die Osteosynthese einer frischen Fraktur. Stärker ausgeprägt sind damit auch die unmittelbaren Begleiterscheinungen nach dem Eingriff. Hierzu gehören die Schwellung im Operationsbereich und in gewissem Umfang auch Schmerzen nach der Operation. Auch hier handelt es sich um einen technischen Vorgang mit Fehlermöglichkeiten. Nicht immer kann die anstrebte Korrektur in vollem Umfang realisiert werden. Allerdings können gegenüber einer Frakturversorgung die operativen Schritte besser geplant und standardisiert und nicht zuletzt auch hinsichtlich des Ergebnisses abgeschätzt werden.
Ähnlich wie der Frakturversorgung können im späteren Verlauf Sehnenschäden durch das Material selbst eintreten, auch bei technisch perfekt abgelaufener Operation. Diese entwickeln sich in den Monaten nach dem Eingriff; eine Materialentfernung kann dieses Risiko vermeiden.

Aussichten
Die Fehlstellung der Speiche wird größtenteils beseitigt. Die vor dem Eingriff bestehende Bewegungseinschränkung bessert sich meist graduell, selten ganz vollständig.
Die verwendete Osteosyntheseplatte soll nach Heilung entfernt werden.

Anhang 2: Häufig gestellte Fragen zur Fehlstellung der Speiche nach Fraktur

1. Nach meinem Speichenbruch ist die Form des Handgelenks verändert. Die Bewegung ist eingeschränkt und es schmerzt bei bestimmten Bewegungen. Was soll ich tun?
Ein Speichenbruch neigt zur Ausbildung einer Fehlstellung, auch wenn die knöcherne Heilung unkompliziert war. Eine solche Fehlstellung kann zur Einschränkung der Unterarmdrehung und auch der Beweglichkeit des Handgelenks führen.
Nicht immer ist die Fehlstellung der Speiche die einzige Ursache der Beschwerden. Verschiedene Strukturen des Handgelenks könnten beschädigt sein. Man kann es durch weitere Untersuchungen abklären.

2. Das Handgelenk schmerzt immer noch, nachdem der Speichenbruch verheilt ist. Woran kann es liegen?
Außer dem Knochen können auch umgebende Strukturen beschädigt sein. Nicht immer muss eine Fehlstellung die Ursache der Beschwerden sein. an kann es herausfinden, manchmal sind dazu mehrere Untersuchungen wie Röntgen und Kernspintomografie notwendig.

3. Welche Untersuchungen sind notwendig, um eine Diagnose stellen zu können?
Vorgeschichte, körperliche Untersuchung und Röntgenuntersuchung des Handgelenks können die Situation in vielen Fällen schon klären. Spezielle Fragen, besonders nach nicht knöchernen Veränderungen werden mit einer Kernspintomografie (MRT) beantwortet. Bei ganz besonderer Fragestellung ist ein Spieglung (Arthroskopie) hilfreich.

4. Kann man konservativ, d.h. ohne Operation behandeln?
Stehen die Beschwerden ursächlich mit der Fehlstellung der Speiche zusammen, ist dies unwahrscheinlich. Die Situation wird sich dann mit der Zeit eher verschlechtern.

5. Welches Operationsverfahren ist für mich das richtige?
Die häufigste Fehlstellung besteht in der Kombination einer Achsfehlstellung und einer Verkürzung der Speiche. Eine Stellungskorrektur der Speiche mit Verlängerung und Plattenfixation kann die ursprüngliche Form wiederherstellen.
Besteht lediglich eine Verkürzung der Speiche, ist die alleinige Verkürzung der Elle das einfachere und typische Verfahren.
Bei komplexen Fehlstellungen mit Beteiligung der Gelenkfläche muss im Einzelfall geklärt werden, ob eine Korrektur sinnvoll und möglich ist.

6. Was passiert bei der Operation?
Die Speiche wird im ursprünglichen Frakturverlauf getrennt. Länge und Achse werden in der korrekten Stellung eingestellt. Das Ganze wird mit einer Metallplatte fixiert. Dabei resultiert eine Knochenlücke zwischen den beiden Fragmenten. Diese wird mit körpereigenem Knochengewebe aufgefüllt. Diese wird vom eigenen Beckenkamm entnommen.

7. Wie ist die Nachbehandlung nach der Radiuskorrektur?
Gegenüber der Operation bei einem frischen Knochenbruch ist der Eingriff etwas größer, damit auch die unmittelbaren Operationsfolgen in den ersten Tagen. Die Stabilität der Osteosynthese ist etwas geringer als nach der Osteosynthese einer frischen Fraktur.
Das Handgelenk muss über eine Zeit von einigen Wochen in einer Schiene immobilisiert werden. Die Mobilisation des Handgelenks dauert damit länger, auch die Zeit bis zur vollständigen Belastbarkeit. Im Regelfall wird die Titanplatte nach etwa einem Jahr wieder entfernt.

8. Welche Komplikationen können nach einer Radiuskorrektur auftreten?
Eine Wundheilungsstörung oder im schlimmsten Fall eine Infektion ist wie bei allen handchirurgischen Operationen selten. Gleiches gilt für die Beschädigung von Nerven oder Sehnen im Frakturgebiet.
Die Knochenbruchheilung dauert bei einer Korrektur mit Knochenübertragung länger als bei einem frischen Knochenbruch.
Eine verzögerte oder ausbleibende Knochenbruchheilung ist zwar insgesamt selten, jedoch auch häufiger als nach der Osteosynthese eines frischen Knochenbruchs.

9. Wann kann ich wieder arbeiten oder Sport treiben?
Es dauert länger als nach einem frischen Speichenbruch. Der eingesetzte Knochen muss ein heilen. Erst dann kommt es allmählich zur mechanischen Belastbarkeit. Diese ist typischerweise nach ca. zwölf Wochen gegeben.
Büroarbeit sollte tendenziell früher möglich sein.

10. Gibt es eine vollständige Heilung?
Die operative Korrektur der fehlverheilten Speiche kann die ursprünglichen Verhältnisse näherungsweise wiederherstellen. Dies ist insbesondere dann möglich, wenn der Bruch außerhalb des Gelenks gelegen war. Ein perfektes Behandlungsergebnis wie bei der Behandlung eines frischen Speichenbruchs kann meistens nicht realisiert werden.

11. Mit welchen Dauerfolgen muss ich rechnen?

Auch dies hängt stark vom Frakturtyp und dem erzielten Behandlungsergebnis ab. Zu den möglichen Dauerfolgen gehören eine Einschränkung der Unterarmdrehfähigkeit, eine eingeschränkte Beweglichkeit des Handgelenks oder auch Schmerzen bei Bewegung und Belastung.