Dr. Paul Preisser
https://handchirurgie.org

Fingergrundgliedfrakturen

Frakturen der Fingergrundglieder haben eine gute Heilungstendenz, neigen jedoch zu Verklebungen mit den benachbarten Sehnen. Zur Vermeidung einer Bewegungseinschränkung ist eine aufmerksame, früh begonnene Nachbehandlung erforderlich.

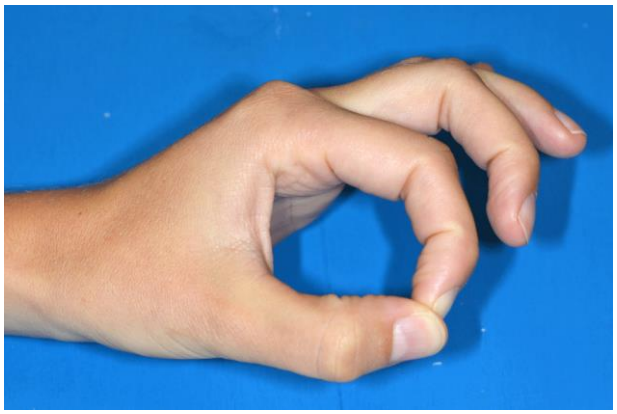

Zeige- Mittel-, Ring- und Kleinfinger bestehen jeweils aus einem Grundglied, einem Mittel- und einem Endglied und den jeweils verbindenden Gelenken.

Frakturen des Finger**grund**glieds entstehen durch gewaltsame Fingerbewegung, meist durch eine Verdrehung des Fingers. Auch ein Sturz auf die ausgestreckte Hand ist eine mögliche Frakturursache. Aufgrund des Zugs der ansetzenden Muskulatur kann es leicht zu einer Verschiebung der Frakturfragmente kommen. Relevant ist eine Verdrehung des Fingers: Bei der Beugung weicht dieser zum Nachbarfinger hin ab und stört die Greiffunktion. Auch ist eine Beteiligung des Grundgelenks (Zwischen Mittelhand und Fingergrundglied) oder des Mittelgelenks (Zwischen Fingergrundglied und Mittelglied) möglich.

Die meisten Frakturen am Fingergrundglied verursachen ausgeprägte **Symptome**, häufig eine Bewegungseinschränkung oder auch eine Stellungsänderung des Fingers. Nur gelegentlich bestehen nur geringe Symptome, meist bei unverschobenen Brüchen.

Die **Diagnose** der Frakturen am Fingergrundglied kann in den allermeisten Fällen im normalen Röntgenbild gestellt werden. Kernspintomogramm (MRT) oder Computertomogramm (CT) sind nur in ganz besonderen Situationen notwendig, etwa, wenn angrenzende Gelenk mit betroffen sind oder selten einmal zur Operationsvorbereitung.

Frakturen der Fingergrundglieder haben eine gute Heilungstendenz. Sind sie nicht verschoben, wird **konservativ** (nichtoperativ) im Gipsverband behandelt. 4 bis 6 Wochen Immobilisation sind ausreichend,

gefolgt von einer Übungsbehandlung.

Eine wesentliche Fehlstellung kann auch einmal geschlossen korrigiert werden. Gelingt dies nicht oder stellt sich nach der Einrichtung die ursprüngliche Fehlstellung wieder ein, so soll operativ behandelt werden. Dies kann geschlossen (minimalinvasiv) erfolgen durch das Einbohren von Metallstiften (Kirschner-Drähten) über die Fraktur. Bei komplizierten Brüchen, die nicht ausreichend eingerichtet („reponiert“) werden können, wird der Frakturbereich geöffnet und die Fraktur mit Schrauben und Plättchen stabilisiert.

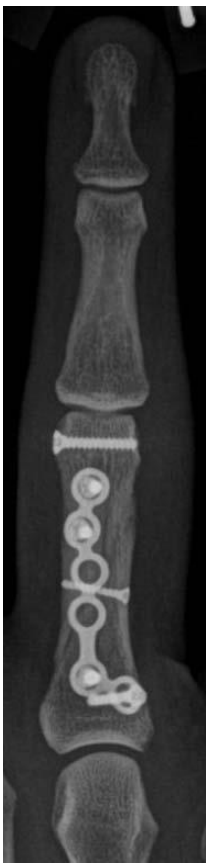

Die **Prognose** ist hinsichtlich der Knochenheilung gut; allerdings ist eine gewisse Bewegungseinschränkung des Mittelgelenks nicht selten.

Besonders nach einer offenen Operation kann es durch Verklebungen mit der über den Knochen laufenden Strecksehne („Streckaponeurose“) kommen. Die Folge ist dann eine Bewegungseinschränkung des Mittelgelenks, typischerweise eine Verkrümmung mit unvollständiger Streckfähigkeit. Um dies zu verhindern, ist eine frühzeitige, der Stabilität der Fraktur angepasste Übungsbehandlung erforderlich.

Links ein klaffender Spiralbruch am Fingergrundglied, rechts mit einem Titan-Miniplättchen stabilisiert.

Empfehlung:

Wenn immer möglich soll konservativ behandelt werden. Nur wenn eine funktionell wirksame Verschiebung besteht, soll operiert werden.
Nach einer Operation ist eine früh einsetzende Übungsbehandlung unter engmaschiger ärztlicher Kontrolle erforderlich.

Anhang 1: Osteosynthese einer Fingerfraktur

Osteosynthese bei Fingergrundgliedfraktur

Verschobene Frakturen des Fingergrundglieds, die zu einer Fehlstellung des Fingers geführt haben und im Gipsverband nicht zufriedenstellend behandelt sind, können operativ gerichtet werden. Die Fixierung erfolgt durch kleine Bohrdrähte oder bei offener Operation mit Titanschrauben und -plättchen.

Operationsprinzip

Kann die Fraktur geschlossen gerichtet werden, ist eine Fixierung mit kleinen, durch die Haut eingebohrten Stiften möglich. Die Richtung erfolgt bei betäubtem Arm und unter Röntgenkontrolle. Die Stifte werden durch einen Minischnitt eingesetzt und über die Fraktur vorgebohrt. Der Finger wird verbunden und geschient.

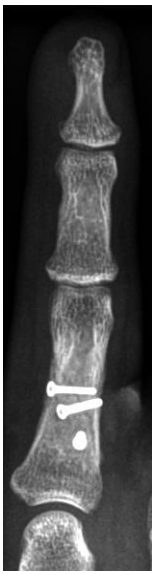

Stark verschobene Frakturen, die sich geschlossen nicht richten lassen oder Brüche, die mit einer Gelenkfehlstellung einhergehen, werden über einen Hautschnitt geöffnet und unter Sicht des Auges eingerichtet (reponiert). Die Fragmente werden dann mit Minischrauben und wenn nötig unter Zuhilfenahme eines kleinen Metallplättchens fixiert.

Vor der Operation

Relevante Vorerkrankungen sollen dem Operateur bekannt sein. Dazu gehören Diabetes oder Herz-Kreislauferkrankungen und grundsätzlich auch alle Medikamente, die eingenommen werden. Im Besonderen gilt dies für eine Blutverdünnung. Auch das Vorhandensein von Unverträglichkeiten muss dem Operateur bekannt sein. Dazu gehören auch alle bekannten Medikamentenallergie. Besonders zu erwähnen sind alle Antibiotikaallergien und in welcher Form diese aufgetreten sind.
Dies war Gegenstand des Vorbereitungsgesprächs. Über das Verhalten vor der Operation wurde mit dem Anästhesisten gesprochen, speziell über Medikamente, Essen und Trinken am OP-Tag.
Hautveränderungen im OP-Bereich und am zu operierenden Arm sollten dem Operateur bekannt sein. Dies gilt für alle bestehende Wunden Infektionen unabhängig von der aktuellen Erkrankung.

Eingriff

Der Hautschnitt liegt über der Streckseite des Fingergrundglieds. Zwischen der Haut und im Knochen liegt die Strecksehne als flaches Band über der gesamten Streckseite des Fingers. Diese wird längst geöffnet, ebenso die darunter gelegene Knochenhaut, unter der sich die Fraktur darstellt. Zwischen den Frakturfragmenten befindliches Blut und Narbengewebe wird minutiös entfernt. Anschließend erfolgt das Einrichten der Knochenfragmente unter Sicht und eine provisorische Fixierung, meist mit einer kleinen Haltezange. Die Fragmente werden mit Minischrauben oder einem kleinen Plätzchen definitiv fixiert. Das erzielte Ergebnis wird noch während der Operation unter einem mobilen Röntgengerät kontrolliert und dokumentiert.
Nach Beendigung der Fixierung wird die längs eröffnete Strecksehne mit auflösbaren Fäden verschlossen und die Haut genäht. Ein steriler Verband wird angelegt, ebenso eine Schiene in unterschiedlicher Größe.

Nach der Operation
Am ersten Tag nach dem Eingriff wird der Verband gewechselt, eine Röntgenkontrolle durchgeführt und die Schiene wieder angelegt. Nach 10 Tagen werden die Fäden gezogen. In günstiger Konstellation kann jetzt mit Bewegung begonnen werden. Manchmal ist auch eine längere Schienenrückstellung erforderlich.

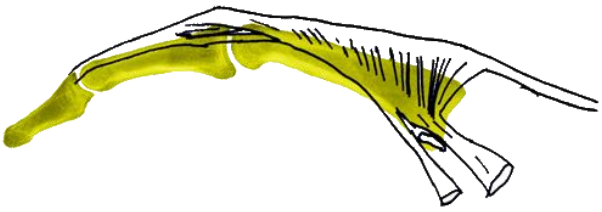

Fingergrundgliedfrakturen erfordern eine spezielle funktionelle Therapie.
Nach der offenen Operation kann es zu einer Bewegungseinschränkung von Mittel- und Endgelenk kommen. Ursache ist eine Verklebung der flach und bandförmig über dem Knochen gelegenen Strecksehne („Streckaponeurose“). Diese neigt zu Verklebung mit dem darunterliegenden frakturierten Fingergrundglied. Wird zu lange mit der Mobilisation gewartet und hier insbesondere mit der aktiven Streckung des Mittelgelenks, so kann eine Beugestellung dieses Gelenkes verbleiben, die auch im späteren Verlauf nicht mehr voll ausgeglichen wird.

Risiken und Komplikationen

Die Heilungstendenz von Fingergrundgliedfrakturen ist hinsichtlich der knöchernen Konsolidierung ausgesprochen gut. Wundheilungsstörungen und Infektionen sind bei operativer Behandlung sehr selten.

Fingergrundgliedfrakturen sind aufwendig in der Nachbehandlung. Wird diese vernachlässigt, treten mit nennenswerter Häufigkeit Bewegungseinschränkungen besonders an Mittel- und Endgelenk ein.

Ergebnis und Ausblick

Wurde die Fraktur mit Stiften versorgt, werden diese nach knöcherner Heilung entfernt. Isolierte Schrauben, die aus Titan bestehen, können meistens belassen werden.

Wurde eine Titanplatte verwendet und ist eine Bewegungseinschränkung eingetreten, kann diese in einem zweiten operativen Eingriff entfernt und die verklebte Sehne gelöst werden. Die Erfolgsaussichten eines solchen Eingriffes sind umso größer, je länger der zeitliche Abstand zur Osteosynthese ist. Eine Sehnenlösung sollte frühestens im ersten halben Jahr nach der Versorgung durchgeführt werden.

Anhang 2: Häufig gestellte Fragen zu Frakturen der Fingergrundglieder

1. Mein Finger ist umgeknickt. Jetzt schmerzt er und lässt sich schlecht bewegen, was soll ich tun?
Gehen Sie zum Arzt. Vielleicht ist er doch gebrochen. In diesem Fall soll die Behandlung zeitnah begonnen werden.

2. Welche Untersuchungen sind notwendig, damit die Diagnose gestellt werden kann?
Nach der körperlichen Untersuchung kann ein Bruch mit einer normalen Röntgenuntersuchung in den meisten Fällen die Diagnose festgestellt werden. Spezialuntersuchungen wie eine Kernspintomografie (MRT) oder Computertomografie (CT) sind in den meisten Fällen dann nicht erforderlich.

3. Kann man konservativ, ohne Operation behandeln?
Sehr viele Fingerbrüche können konservativ behandelt werden. Besteht keine starke Fehlstellung und wenn die Haut geschlossen ist, ist eine konservative Behandlung mit einer Schienenruhigstellung einfacher und vermeidet unnötige Komplikationen.

4. Wann muss operiert werden?
Wenn beim Unfall die Haut bis zum Knochen geöffnet wurde („offene Fraktur“) , soll operiert werden. Auch eine erkennbare Fehlstellung, vom allem eine Verdrehung des Fingers kann ein Anlass zur Operation sein. Auch eine Fehlstellung im Gelenk ein häufiger Grund.

5. Welches Operationsverfahren ist das Richtige?
Dies kann nicht für jeden Bruch gleich beantwortet werden. Wenig verschobene Brüche werden mit einem Kirschner-Draht (ein durch die Haut eingebohrter Metallstift) ohne Hautschnitt fixiert. Komplizierte Brüche

erfordern häufig eine Öffnung des Frakturbereichs und eine Fixierung mit kleinen Titanplättchen und Schrauben.

6. Wann soll operiert werden und wie dringlich ist der Eingriff?
Bei einem offenen Bruch soll die Operation sollte zeitnah innerhalb weniger Stunden durchgeführt werden. Auch bei einem geschlossenen Bruch sollte die Operation nicht unnötig verzögert werden. Nach einigen Tagen können die Fragmente durch Bindegewebe fixiert sein, die Operation ist dann technisch schwieriger.

7. Was kann passieren, wenn nicht operiert wird?
Eine eventuell bestehende Fehlstellung bleibt dann bestehen. Ist diese erheblich, können Greifstörungen verbleiben. Besonders gilt dies für eine Verdrehung im Bruch: Hier schlagen die Finger bei der Beugung übereinander.
Wird bei einem Gelenkbruch die Gelenkfläche nicht perfekt wiederhergestellt, kommt es in den folgenden Jahren allmählich zur Arthrose, d.h. zum Knorpelverschleiß mit Bewegungsschmerzen.
Es hängt immer von der Art und dem Ausmaß der Fehlstellung ab. Fragen Sie Ihren Arzt!

8. Gibt es Gründe gegen eine Operation?
Nach jeder Operation kann es zu Komplikationen kommen. Infektionen und erhebliche Heilungsstörungen sind jedoch selten.
Nach einer Operation kommt es eher zu einer Bewegungseinschränkung als nach einer konservativen Behandlung. Ursache sind operationsbedingte Verklebungen zwischen Knochen, Sehnen und dem Unterhautgewebe. Diese betrifft meist das mittlere Gelenk des Fingers, dessen Streckfähigkeit durch operationsbedingte Verklebungen der Strecksehne behindert sein kann.

9. Was muss ich nach der Operation beachten?
Hand und Finger sind geschient. Die Hand sollte nicht länger herunterhängen. Nicht geschiente Finger und Gelenke können und sollten bewegt werden.

10. Welche Komplikationen können eintreten?
Frühe Komplikationen wie eine Heilungsstörung oder eine Infektion sind selten. Bei komplizierten Brüchen kann es zu einer Verzögerung der Knochenbruchheilung kommen. Dies ist nach einer operativen Behandlung eher häufiger als nach konservativer Therapie. Häufigste Komplikation der operativen Frakturbehandlung ist die durch Verwachsungen und Verklebungen bedingte Bewegungseinschränkung des Fingers.

11. Was passiert nach der Operation und wie ist die Nachbehandlung?
Hand und Finger werden in einer Schiene immobilisiert. Die Ruhigstellungszeit beträgt für die Frakturen am Fingergrundglied bei konservativer Behandlung und unkomplizierter Heilung 4-6 Wochen. Nach einer Operation hängt diese von der Stabilität der Osteosynthese ab.

12. Wann kann ich wieder arbeiten oder Sport treiben?
Es hängt davon ab, ob die Arbeit mit geschientem Finger aufgenommen werden kann. Falls nicht, können leichtere Arbeiten und das Schreiben am Computer kurz nach Beendigung der Ruhigstellungszeit begonnen werden. Die Belastung wird dann allmählich gesteigert. Vollbelastung ist erst nach vollständiger Knochenbruchverheilung nach ca. 3 Monaten möglich.

13. Gibt es eine vollständige Heilung?
In vielen Fällen ja. Es hängt vom Bruchtyp, von der Art der operativen Versorgung, vom Heilverlauf und auch von der Nachbehandlung ab.

14. Mit welchen Dauerfolgen muss ich rechnen?
Eine Bewegungseinschränkung des Fingers kann zurückbleiben. Meistens betroffen ist das mittlere Fingergelenk und hier dessen Streckfähigkeit. Dies soll durch frühzeitige gezielte Übungstherapie verhindert werden.

15. Muss das Osteosynthesematerial entfernt werden?
Metallstifte („Kirschner-Drähte“) bestehen aus Osteosynthesestahl. Hier besteht die Gefahr der Allergisierung- allein deshalb sollten sie wieder entfernt werden. Titan-Miniplättchen können nach heutiger Sicht grundsätzlich belassen werden. Eine Entfernung ist anzuraten, falls eine Gewebereizung besteht. Auch kann zu Besserung der Beweglichkeit eine Platenentfernung mit gleichzeitiger Sehnenlösung ratsam sein.