

Dr. Paul Preisser
https://handchirurgie.org

Diskus und Ellenkopf (Ulna Impaktionssyndrom)

Eine relative Überlänge der Elle gegenüber der Speiche führt, gleich welcher Ursache, zu einer Beschädigung der zwischen Elle und Handwurzelknochen gelegenen Knorpelscheibe (Diskus triangularis).

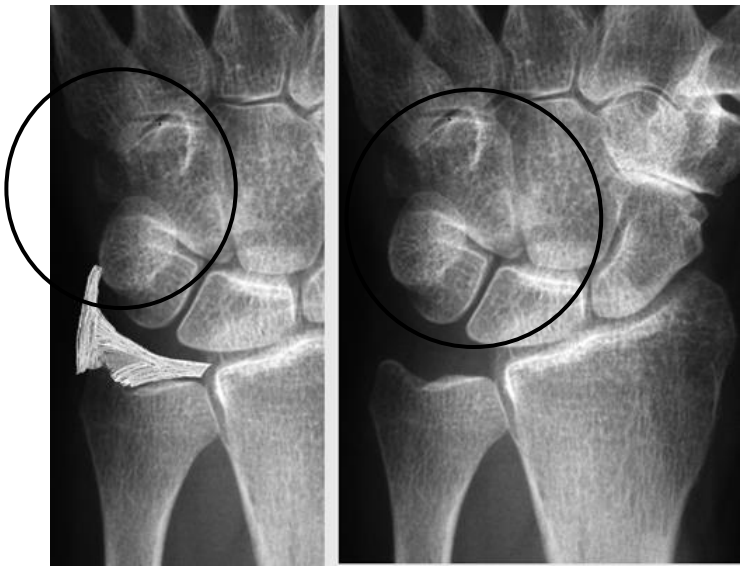

Das Gelenk zwischen Elle und Speiche am Handgelenk ermöglicht die Drehung des Unterarms. Es wird durch Bänder geführt, die oberhalb des Ellenkopfs diesen an der Speiche fixieren. Die Elle ist bei den meisten Menschen geringfügig kürzer als die Speiche. Im Zwischenraum zur Handwurzel hin ist eine Knorpelscheibe ausgebildet („Diskus triangularis“), die den Zwischenraum zur Handwurzel ausfüllt. In deren Randbereich sind die Bänder zwischen Elle und Speiche ausgebildet. Die Knorpelscheibe puffert die Elle gegenüber der Handwurzel ab. Bei jeder Drehbewegung kommt es zur Verformung des Knorpels unter gleichzeitiger Anspannung der Bänder in bestimmten Bereichen.

Das Längenverhältnis zwischen Elle und Speiche ist in geringem Umfang variabel. Bei den meisten Menschen ist die Elle minimal kürzer, in einem geringen Anteil der Bevölkerung ist die Elle geringfügig länger. Eine weitere mögliche Ursache einer Längendifferenz zwischen Elle und Speiche sind Frakturen der Speiche im gelenknahen Abschnitt. Der Speichenbruch führt regelhaft zu einer Verkürzung der Speiche mit resultierender Überlänge der Elle.
Eine solche Überlänge führt allmählich im Verlauf von Monaten und Jahren zu charakteristischen Veränderungen. Die Knorpelscheibe dünnt sich aus; meist entwickelt sich ein zentraler Substanzdefekt. In ausgeprägten Fällen kommt es langsam zu einem Knorpeldefekt am Ellenkopf und der Kontaktstelle am Mondbein.

Typische **Symptome** sind Schmerzen am ellenseitigen Handgelenk beim Aufstützen oder auch bei Drehbewegungen unter Last. Die Symptome entwickeln sich meist ganz allmählich und sind abhängig von der Ausprägung der Veränderungen. Ist die Längendifferenz angeboren, entwickeln sich

Beschwerden typischerweise erst im mittleren Lebensalter. Nach einem Speichenbruch kommt es eher zeitnah im Verlauf der Mobilisierung zu Beschwerden am ellenseitigen Handgelenk.
Die Summe der Veränderungen und Beschwerden wird als **Ulna-Impaktionssyndrom** bezeichnet.

Die Überlänge der Elle (Links im Bild) ist hier angeboren. Nach Längenkorrektur sind die Verhältnisse am Handgelenk normalisiert.

Die **Diagnose** eine solchen „Ulna Impaktionssyndroms“ wird bei der körperlichen Untersuchung und im Röntgenbild gestellt. Meist ist schon äußerlich ein Hervorstehen des Ellenkopfes zu erkennen. Das Röntgenbild klärt die Längenverhältnisse. Bei angeborenen Veränderungen sind diese meist, wenn auch in unterschiedlicher Ausprägung, beidseitig vorhanden. Auch nach einem Speichenbruch ist die Seitendifferenz im Röntgenbild leicht zu erkennen.
Ein Kernspintomogramm (MRT) ist nur bei unklarer Situation erforderlich. Im Kernspintomogramm wird auch die Knorpelscheibe abgebildet. Man sieht dabei die Reaktion der Gelenkinnenhaut und die Knochenstruktur im angrenzenden Abschnitt.

Die Behandlung richtet sich nach der Intensität subjektiver Beschwerden und der Ausprägung der Veränderungen. Ist die Beschwerdesymptomatik eher gering und sind die Schmerzen kompensierbar, sind operative Maßnahmen nur bedingt angezeigt. Eine **konservative Behandlung** durch vorübergehende Schienung, Injektion oder Medikamentengabe kann Beschwerden vorübergehend lindern.

Können die Beschwerden nicht zufriedenstellend beeinflusst werden, existieren verschiedene **operative Optionen**.

- Im Rahmen einer Spiegelung („Arthroskopie“) können „minmalinvasiv“ beschädigte Knorpelanteile und reaktiv entzündete Innenhaut entfernt werden. In vielen Fällen schafft dies eine gewisse Entlastung und mittelfristig eine Beschwerdelinderung, besonders bei gering ausgeprägten Veränderungen. Es handelt sich um einen kleinen operativen Eingriff mit geringen operationsbedingten Risiken.
- Als weitergehende Maßnahme kann arthroskopisch der Ellenkopf teilweise abgetragen werden. Die Entlastung des ellenseitigen Handgelenks ist ausgeprägter. Auch hier handelt es sich um einen kleineren Eingriff.

- Schließlich kann die Längendifferenz durch eine Verkürzung der Elle ursächlich korrigiert werden. Die Elle wird durchtrennt, ein Segment wird herausgetrennt. Die Ellenfragmente werden mit einer Platte verbunden. Die Nachbehandlung ist wie nach einem Knochenbruch langwierig. Der Eingriff kann auch bei ausgeprägten Veränderungen durchgeführt werden.

Empfehlung

Konservative Maßnahmen sind nur begrenzt und nicht nachhaltig wirksam.

Die Entscheidung zur operativen Therapie eines Ulna-Impaktionssyndrom richtet sich nach der Intensität subjektiver Beschwerden.

Die Auswahl des Operationsverfahrens richtet sich nach der Schmerzintensität, der Ausprägung und Ursache der Veränderungen und individuellen Faktoren wie die Beanspruchung der Hand.

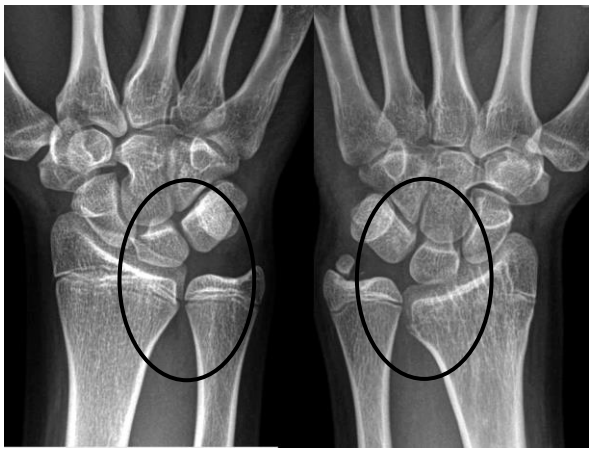

Links ein normales Handgelenk kurz vor Abschluss des Längenwachstums. Rechts ist die Elle deutlich zu lang. Ursache ist eine Wachstumsstörung der Speiche nach einem Knochenbruch.
Nach Ellenverkürzung sind die Längenverhältnisse wieder ausgeglichen.

Anhang: Verkürzungsosteotomie der Elle

Eine angeborene oder durch Fraktur der Speiche erworbene Überlänge der Elle führt zu Beschwerden am Handgelenk und bei der Unterarmdrehung. Durch die Verkürzung der Elle kann dies ursächlich korrigiert werden.

Rechts normales ein Handgelenk im Röntgenbild; links relative Überlänge der Elle nach einem Speichenbruch

Operationsprinzip

Die Elle wird im handgelenksnahen Abschnitt getrennt und ein Segment in der Größe der vorher errechneten Längenkorrektur wird entnommen. Beide Anteile werden zusammengeschoben und mit einer für diesen Zweck konzipierten Titanplatte fixiert.

Vor der Operation

Allgemeine Vorerkrankungen wie Diabetes oder Herz-Kreislauferkrankungen waren Gegenstand des Vorbereitungsgesprächs. Über das Verhalten vor der Operation wurde mit dem Anästhesisten gesprochen, speziell über Medikamente, Essen und Trinken am OP-Tag. Im Besonderen gilt dies für eine eventuelle Blutverdünnung und Allergien (Penicillinallergie).
Hautveränderungen im OP-Bereich am Finger sollten dem Operateur bekannt sein. Dies gilt auch für bestehende Infektionen im Bereich des Nagelwalls.

Betäubung

Eine nur örtliche Betäubung im Bereich des Operationsgebiets ist für den Eingriff nicht ausreichend. Für den Eingriff und die hierzu notwendige Blutleere (siehe unten) ist eine vollständige Betäubung des Armes bis zur Schulter erforderlich. Erreicht wird dies mit einer Armbetäubung („Plexusanästhesie“) oder einer Vollnarkose.

Bei der Armbetäubung („Plexusanästhesie“) wird das Narkosemittel in die Achselhöhle in die Nähe der Armnerven eingespritzt. Die Lage der Kanüle wird dabei im Ultraschall kontrolliert. Man kann wach bleiben; die Risiken einer Vollnarkose werden vermieden. Eine solche „Plexusbetäubung“ kann mit einem Schlaf- oder Beruhigungsmittel (z.B. „Propofol®“) kombiniert werden, ohne dass dies mit einer vollständigen Narkose gleichkommt. Die Wirkungsdauer einer Armbetäubung ist stark vom verwendeten Mittel abhängig und kann bis zu 12 Stunden anhalten.
Immer ist auch alternativ eine Vollnarkose möglich.

Blutleere

Zur Operation ist eine Blutfreiheit im Operationsgebiet erforderlich. Hierzu wird wie bei anderen Handoperationen der Arm mit einer Binde gewickelt und am Oberarm eine Stauungsmanschette angelegt. Deren Druck übersteigt den arteriellen Blutdruck, das Blut kann nicht in das Operationsgebiet fließen.
Der Manschettendruck bleibt bis zum Hautverschluss bestehen. Schäden im Gewebe sind nicht zu befürchten sofern die Dauer der Blutleere 2 Stunden nicht überschreitet. Dies ist beiden meisten handchirurgischen Eingriffen der Fall. Dauert die Operation einmal länger, wird die Blutleere zwischenzeitlich geöffnet.

Eingriff
Der Hautschnitt liegt an der Ellenseite des Unterarms. Die Elle wird freigelegt. Für die Verkürzung wird ein hierfür entwickeltes Operationsset verwendet. Die dazu gehörige Titanplatte wird aufgeschraubt. Die Löcher für die Schrauben in der Platte sind oval, mit Markierungen für die Länge der Verkürzung.
Bei liegender Platte wird ein Segment in der vorher festgelegten Länge aus der Elle herausgetrennt. Die Beiden Anteile der Elle werden zusammengeschoben und die Platte mit zwei weiteren Schrauben definitiv fixiert. Die Blutleere wird geöffnet, eine Drainage eingelegt. Nachdem die Haut verschlossen wurde werden Verband und eine Oberarmschiebne angelegt.

Nach der Operation
Die Operation wird meist im Rahmen eines ein- oder zweitägigen Krankenhausaufenthalts vorgenommen.
Der Arm ist verbunden und vom Handrücken bis zum Oberarm geschient. Er sollte am Operationstag nicht längere Zeit herunterhängen. Sie erhalten ausreichend Schmerzmittel auf der Station. Die Finger können von Anfang an bewegt werden.
Am ersten Tag nach dem Eingriff wird der Verband gewechselt, eine Röntgenkontrolle durchgeführt und die Schiene wieder angelegt. Nach 10 Tagen werden die Fäden gezogen. In den meisten Fällen wird in den ersten Wochen nach der Operation zur Sicherheit eine kleine Kunststoffschiene („Stack-Schiene) getragen.

Übungen
Die Finger können und sollen von Anfang an bewegt werden. Die Oberarmschiene verhindert die Bewegung im Handgelenk und auch die Unterarmdrehung in den ersten Wochen.

Danach erfolgt eine Röntgenkontrolle. Stimmt alles, kann meist nach ca. 4 Wochen mit der Unterarmdrehung begonnen werden. Bis zur möglichen Belastung vergehen 2-3 Monate.

Verlauf, Komplikationen und Probleme

Wie bei anderen handchirurgischen Eingriffen ist allgemeine Komplikationen wie eine Infektion oder Nervenbeschädigung selten.

Die Heilungstendenz der Elle ist schlechter als die der körperfernen Speiche. Wenn auch selten kann die Knochenheilung verzögert sein oder ausbleiben. Durch die Verwendung einer hierfür konzipierten Verkürzungsplatte ist dieses Risiko stark gemindert, jedoch nicht vollständig auszuschließen. Zur Heilung sind dann weitere operative Maßnahmen notwendig.

Aussichten

In den Meisten Fällen können die durch die Überlänge des Ellenkopfs verursachten Beschwerden weitgehend beseitigt werden. Meist ist der Operationserfolg auch nachhaltig.

Die Platte soll im Regelfall nach 2 Jahren entfernt werden.

Gleiche Patientin wie oben; rechts nach Verkürzung der Speiche.

Anhang 2: Häufig gestellte Fragen

1. Das Handgelenk schmerzt seit einiger Zeit an seiner Außenseite. Hier steht der Ellenknochen sichtbar etwas höher. Was ist zu tun?
Halten die Beschwerden an, sollte man sie abklären. Es gibt viele mögliche Ursachen. Manche Veränderungen sollten nicht sich selbst überlassen werden.

2. Ich habe Schmerzen an der Außenseite des Handgelenks. Was könnte dahinterstecken?
Es gibt ganz viele Möglichkeiten und Ursachen. Eine Längendifferenz zwischen Elle und Speiche kann angeboren oder auch durch einen Knochenbruch der Speiche entstanden sein.
Rheumatische, entzündliche Veränderungen und auch Stoffwechselveränderungen wie Gicht oder Pseudogicht ("Chondrokalzinose") können zu ähnlichen Veränderungen am Diskus triangularis führen. Schließlich kann auch eine Schädigung des Diskus durch ein direktes Trauma, so beim Überdrehen des Handgelenks entstehen.
Nicht immer ist die Diagnose einfach zu stellen. Man braucht gelegentlich verschiedene Untersuchungen, bis die Diagnose feststeht. Erst dann kann man eine sinnvolle Therapie beginnen.

3. Welche Untersuchungen sind notwendig, damit die Diagnose gestellt werden kann?
Die Schmerzangaben und das Ergebnis der körperlichen Untersuchung sollten den Blick in die richtige Richtung lenken.
Die Röntgenaufnahme des Handgelenks ist die Basisuntersuchung. Eine Längendifferenz zwischen Elle und Speiche, eine knöcherne Fehlstellung und Frakturfolgen werden diagnostiziert.
Ultraschall (Sonografie) und Kernspintomografie (MRT) zeigen die nicht knöchernen Strukturen und geben weitere Hinweise. Eine Blutuntersuchung ist hilfreich, um Rheuma oder Gicht feststellen zu können.

4. Kann ich die Entwicklung der Beschwerden beeinflussen?
Es hängt ganz von deren Ursache ab.
Liegt eine Längendifferenz zwischen Elle uns Speiche vor (typischerweise eine gegenüber der Speiche zu lange Elle), kann dies operativ korrigiert werden. Dies gilt auch für Längendifferenzen, die durch einen Knochenbruch entstanden sind.
Liegen entzündliche Veränderungen im Rahmen einer rheumatischen Erkrankung oder Stoffwechselerkrankung vor, können diese medikamentös beeinflusst werden.

5. Kann man konservativ behandeln?
Ein Diskusschaden, der durch eine zu lange Elle verursacht ist und Knorpelschäden im Handgelenk, können durch Medikamente nicht zur Ausheilung gebracht werden.
Möglich ist eine - vorübergehende - Linderung der Beschwerden durch entzündungshemmende Medikation, eventuell lokal injiziert oder eine vorübergehende Schienung. Eine dauerhafte Lösung stellt dies jedoch nicht dar.

6. Welche operativen Optionen gibt es?

Man kann "minimalinvasiv" bei einer Spiegelung (Arthroskopie) beschädigte Knorpelanteile des Diskus triangularis und die Gelenkinnenhaut entfernen. Die Ursache wird damit nicht beseitigt. Es tritt jedoch in vielen Fällen eine Beschwerdelinderung für einen unterschiedlichen langen Zeitraum ein.
Ebenfalls arthroskopisch kann der überstehende Teil der Elle abgetragen werden. Der Effekt ist hier weitergehend. Das Verfahren ist geeignet bei geringen Längendifferenzen zwischen Elle und Speiche. Schließlich kann die zu lange Elle operativ gekürzt werden. Die Methode ist aufwendiger und die Behandlung deutlich langwieriger. Das Ergebnis kommt der Wiederherstellung des Normalzustandes am nächsten.

7. Wann sollte operiert werden?
Bei angeborener, nicht allzu ausgeprägter Längendifferenz zwischen Elle und Speiche hat man Zeit. Es kommt eher auf die Schmerzintensität an.
Bei einer erheblichen Längendifferenz, die nach einer Fraktur entstanden ist, stehen die Gelenkflächen von Elle und Speiche nicht mehr korrekt aufeinander. Hier sollte eine Korrektur innerhalb weniger Monate nach dem Entstehen der Fehlstellung realisiert werden.

8. Gibt es Gründe gegen eine Operation?
Bei den arthroskopischen Verfahren ist der Erfolg unsicher und der weitere Verlauf hinsichtlich der Beschwerden nicht sicher vorherzusagen.
Eine Verkürzung der Elle ist ein deutlich aufwendiger Eingriff mit möglichen Komplikationen.